疾患別説明書：脳の血管奇形（AVM-45）

船橋市立医療センター脳神経外科（2002年12月12日作成）

McCormick（1966）によると、脳の血管奇形は剖検例の約4%にみられ、5型に分類される。

① 静脈性血管腫（venous angioma）：　剖検例の2.6%（Gardner：MRIでは0.6%）

② 海綿状血管腫（cavernous angioma）：　剖検例の0.4%（Gardner：MRIでは0.4%）

③ 動静脈奇形（arteriovenous malformation）：　剖検例の0.6%（Gardner：MRIでは0.2%）

④ 毛細血管拡張症（capillary telangiectasia）

⑤ 静脈瘤（varix）

また、血管撮影で血管奇形が描出されないこともあり、これを血管撮影上潜在性血管奇形（angiographically occult vascular malformation）という。

上記以外に、次のような血管奇形もある：　動静脈瘻、ガレン静脈奇形

1、静脈性血管腫（venous angioma）

静脈性血管腫とは、多くの髄質静脈が1本の拡張した静脈に集合するものである。 脳血管撮影ではメズーサの頭（Caput medusae）のように見える。海綿状血管腫、動静脈奇形、毛細血管拡張症などと合併することもある。ほとんどは無症状であり、まれにけいれんや出血をきたす。

症状　①けいれん

②出血（年間出血率：0.68%）：

くも膜下出血、脳内出血

治療　病変が確実な原因と考えられる出血の場合に手術することがある。

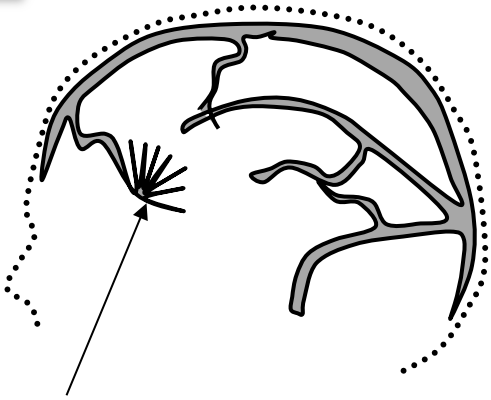

2、海綿状血管腫　（cavernous angioma）

海綿状血管腫とは、異常に拡張した洞様血管が蜜に集合し、各血管の間に正常脳組織がみられない先天性血管奇形である。大部分は10歳代～50歳代にみられる。剖検例では、0.02～0.13%にみられる。18%で多発する。50%以上は偶発的に発見される。大多数はテント上に存在し、10～23%が後頭蓋窩特に橋・小脳に認められる。通常の血管撮影では描出されない。CTで不規則な高吸収域、MRIで混合信号域（出血・血栓化の繰り返し）。Clatterbuckによると、MRIによる平均26ヶ月の観察期間で、サイズ不変10%、増大35%、縮小55%、de novo 3/68例であった。

症状　①けいれん、②巣症状

③出血：年間出血率は3.1%（女性4.2%、男性0.9%）

治療　神経脱落症状（＋）・出血（＋）の場合

到達可能であれば手術で摘出する。

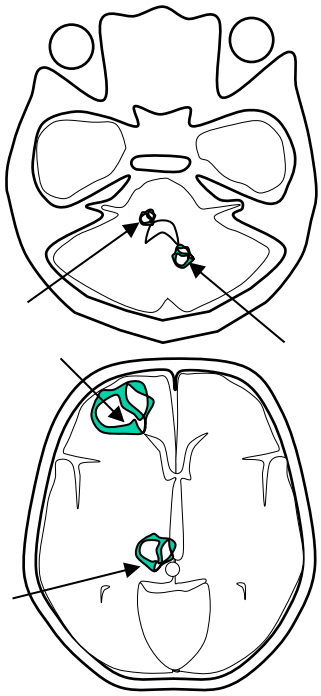

３、動静脈奇形 （arteriovenous malformation, AVM）

動脈と静脈が毛細血管を介さずに直接吻合したものを動静脈奇形という。胎生期第３週に発生する先天的な疾患であり、吻合部は腫瘤状にとぐろを巻いておりナイダス（nidus、ラテン語で巣という意味）という。AVMの近傍またはナイダス内に動脈瘤ができることもある（7%）。サイズが徐々に大きくなることがある。AVMは無症状のこともあるが、次のような症状をきたすこともある。

症状　①出血（年間出血率：2～4%）：脳実質内、脳室内、くも膜下、硬膜下

40歳代までの若年者に多い、出血による死亡10%、神経脱落症状の率30～50%

②けいれん：診断時に若年の方が、けいれんの危険が高い

（10～19歳44%、 20～29歳31%、 30～60歳6%）

③虚血症状（盗血症状）

④その他（水頭症、雑音、頭蓋内圧亢進など）
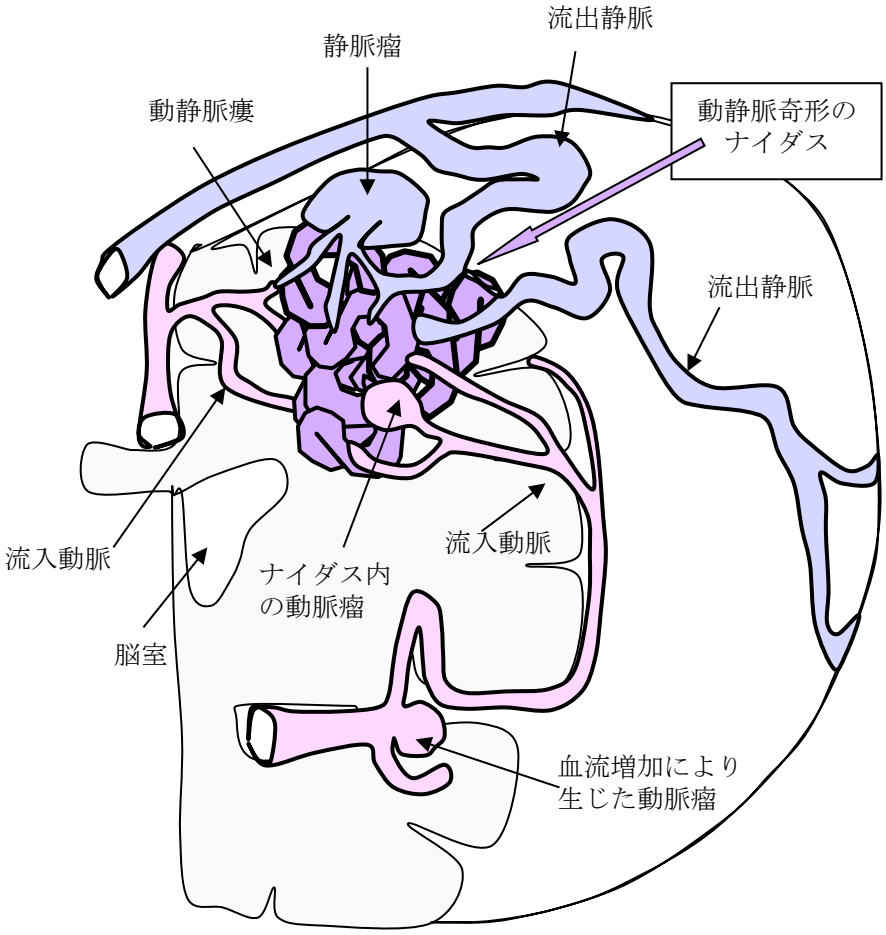
治療　経過観察、放射線治療、塞栓術、開頭手術によるAVM摘出術